

封面：



更多资料欢迎加微信号，进群获取

# 金英杰直播学院

金英杰医学  
JINYINGJIE.COM



技能真题



2019年6月15日

金英杰医学  
JINYINGJIE.COM

第二站：橡皮章抽考，占 10 分  
第六站：牙线、刷牙二抽一占 3 分



#### 病史采集：

女，28 岁，牙龈出血一年。

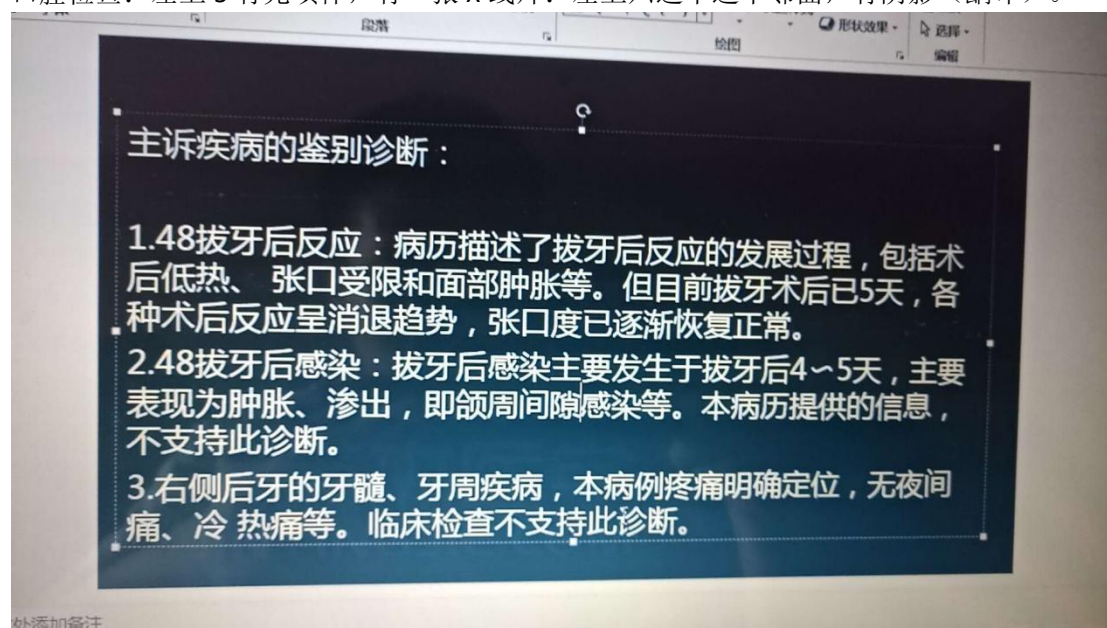
#### 病例分析：

主诉：拔牙三天，疼痛。

症状：拔牙窝空虚，有腐败臭味，剧烈疼痛，

口腔检查：左上 5 有充填体，有一张 X 线片：左上六远中远中邻面，有阴影（龋坏）。

更多资料欢迎加微信号，进群获取



#### 病史采集：

女，29 岁，牙龈出血 3 个月

#### 病例分析：

7 天前左下后牙区肿胀疼痛，吞咽困难，，下颌下按压疼痛，张口 5mm，后来两侧都肿，舌头被抬高，肿胀部位穿刺黄色浓液，左下七残根，叩痛俩加号，牙龈充血红肿，X 线左下七根尖有透射

**诊断：口底多间隙感染，左下 7 根尖周炎**

#### 病史采集

下前牙松动两年

#### 病例分析

颧骨及面颊部刀砍伤两小时

**答题要点：脸被砍一刀，7 厘米，诊断，右面部切割伤，先拍片，术前准备，补液，破伤风，得是全麻。（小黑屋原题）**

**病史采集:**

牙松动五个月

**病情分析:**

是一个外伤的 嘴唇有磕伤 左上一冠折漏髓 右上一牙震荡



更多资料欢迎加微信号，进群获取

新乡考站 第4, 5站 4号题

**病史采集**

男 56岁 左侧舌 白色斑块

**病情分析**

男 18岁 右上 1 冠折漏髓 叩+松动+ 右上 I 叩土 松- 全口牙石+前牙牙龈深 1-3MM

**病情分析**

主诉: 左下后牙持续疼痛三天

现病史: 患者三天前行左下后下拔除术, 口内有异味, 口服消炎药无效

检查: 体温 36.5 面部无肿胀, 无张口受限, 左下 6 有拔牙创, 有明显腐臭味, 左下 5 有充填体, 叩-, 温度测试同对照牙, 左上 6D 有墨侵状, 探+, 叩不适, 冷测迟钝, 热测敏感, 温度刺激去除后疼痛持续, x 片显示左上 6 远中邻面龋坏及髓腔

**病史采集**

舌侧缘白色斑块 58岁 男性

**病史采集**

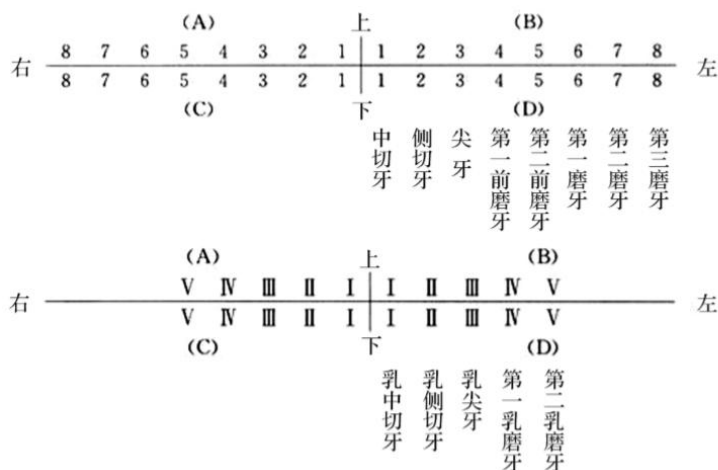
女, 34岁, 口腔溃疡 3个月

**病情分析**

男 32岁 冷热敏感 3个月, 无自发痛无肿胀。右下 7 远中邻合面龋洞探针敏感冷测敏感无自发痛无红肿, 左下 6 缺失, 右下 5 远中邻面龋洞探针硬达牙本质中成。

第二考站备牙部分考区指定牙位为 C6, 为右下 6

右上区又称为 A 区, 左上区又称为 B 区, 右下区又称为 C 区, 左下区又称为 D 区



### 病史采集

58 男 右侧舌侧缘白色斑块，1 月余

### 病情分析

三月前拔出左下 6.7 现牙龈丰满，检查，左下 4 中龋，嵌塞不适，冷热敏感

### 病情分析

男，19 岁，3 小时前面部外伤。吸气时疼痛。3 小时前一圆形钝器击伤，左上唇 0.6cm 圆形贯通伤，左 1 冠折穿髓，牙龈红肿，右 1 扣诊（土）一过性敏感，左二右二无扣痛，无松动。其余未见异常。无药物过敏史，无家族病史。

问：主诉疾病，诊断根据，鉴别诊断。患牙的治疗设计。

金英杰  
JINYINGJIE



更多资料欢迎加微信号，进群获取



金英杰医学  
JINYINGJIE.COM